

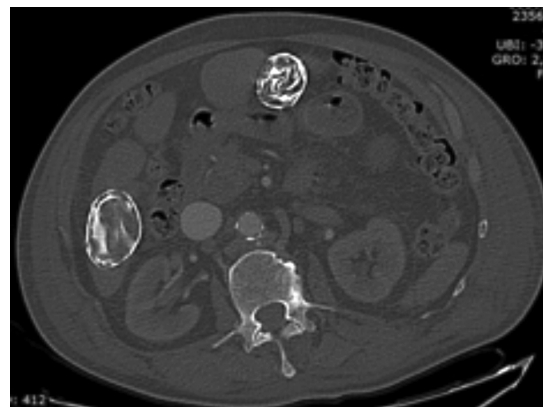
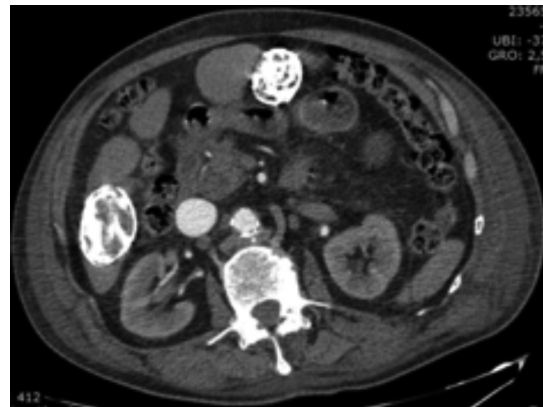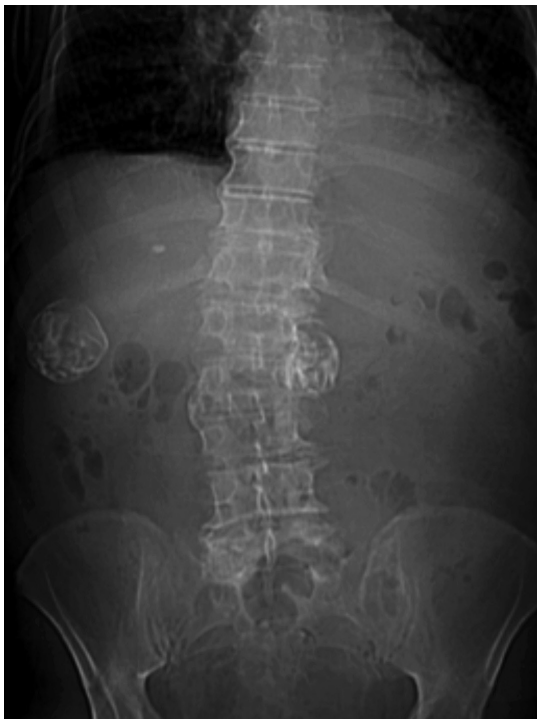Test radiológico

Dr. Jorge Contardo P.⁽¹⁾, Daniel Rodríguez D.⁽²⁾

⁽¹⁾Hospital San Pablo, Coquimbo

⁽²⁾Hospital San Juan de Dios, Santiago

Paciente de 77 años, sexo masculino, consulta en el Servicio de Urgencia por dolor abdominal e ictericia. Se realiza tomografía computada de abdomen y pelvis con contraste, desde la cual se seleccionaron las siguientes imágenes:



¿Cuál es el diagnóstico?

(Ver resultado en página 252)