

Test radiológico

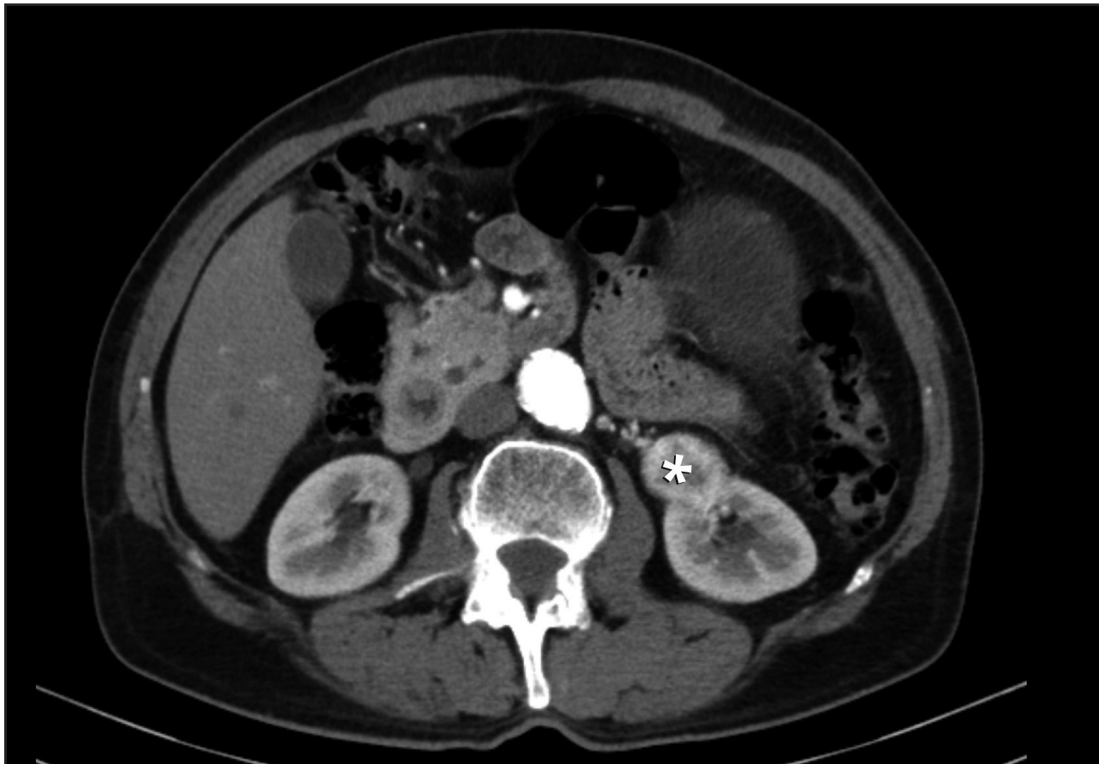
Jorge Contardo P.⁽¹⁾, Daniel Rodríguez D.⁽²⁾

⁽¹⁾*Hospital San Pablo, Coquimbo*

⁽²⁾*Hospital San Juan de Dios, Santiago*

Paciente de 71 años, sexo masculino, consulta en el Servicio de Urgencia por cuadro de dolor abdominal. Se realiza tomografía computada de abdomen y pelvis con contraste, de la cual se muestra la siguiente imagen.

Además se observa otro hallazgo relevante: masa renal izquierda compatible con un carcinoma de células renales (marcada con un asterisco).



¿Cuál es este segundo hallazgo?

(Ver resultado en página 275)