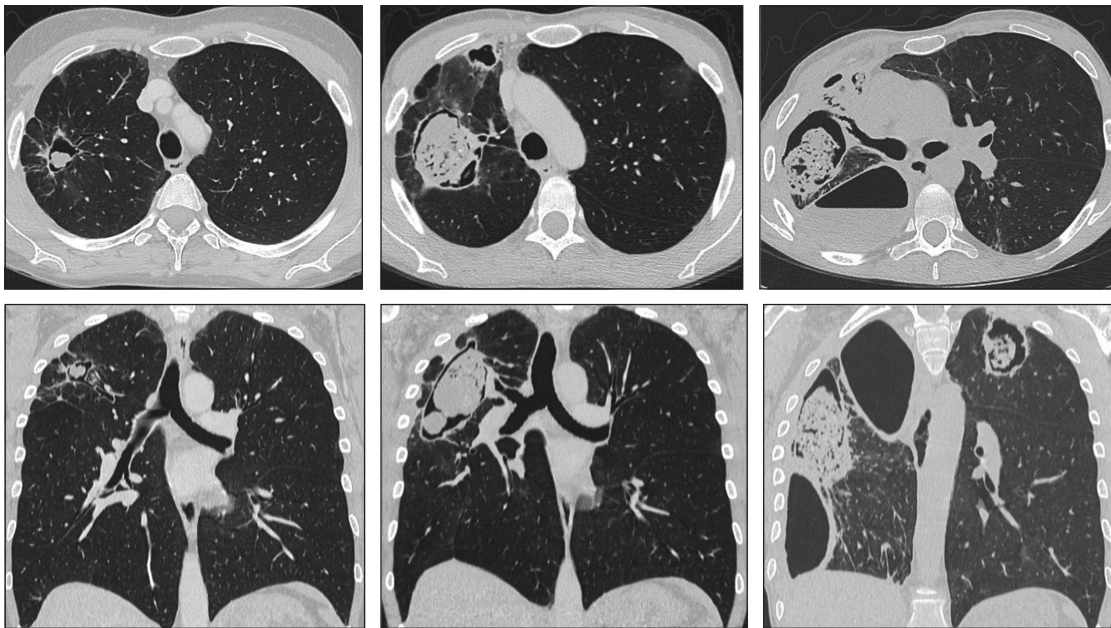


# Test radiológico

Daniel Rodríguez D.

*Hospital San Juan de Dios, Santiago.*

Paciente de 46 años de sexo femenino. Se atiende en el Servicio de Gastroenterología por el diagnóstico de colitis ulcerosa. De sus controles imagenológicos, se seleccionan las siguientes imágenes de las tomografías computarizadas de tórax, realizadas en los años 2018 (columna izquierda), 2021 (columna central) y 2022 (columna izquierda).



Año 2018

Año 2021

Año 2022

¿Cuáles es el diagnóstico?

(Ver resultado en página 266)